

症例報告

今井歯科クリニック

今井 文彰

発表年月日：2020年11月11日

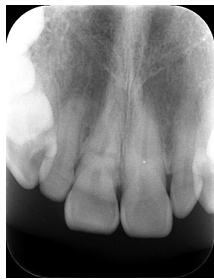発表題目：私の臨床例から見る歯科用CBCTの活用法及びその問題点

Key Words：CBCT、エンド、歯根破折、インプラント

内容要旨

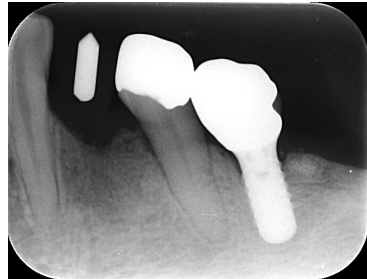
昨年6月に再開業をし、それに合わせて歯科用CBCTを購入した。まだ、操作や診断も慣れていないが、私なりの症例を提示し、会員の皆様のご意見を伺いたい。

症例1：歯根破折の症例



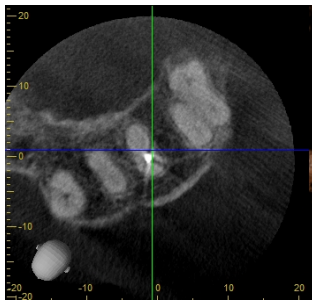
45歳女性 右上1の歯根破折
破折の形態がCBCTでわかった。

症例2：インプラントの診断



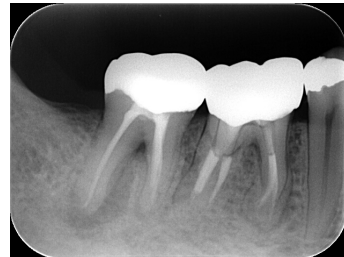66歳男性 左下4にインプラントが埋入で
きるか悩んだ症例。

症例3：歯冠破折の疑いで来院



5の断面図では遠心部分に破折が疑わ
れた。

症例4：根管治療



52歳男性右下7を歯髄炎により抜髄根充をした
遠心根に透過像が出現した。CBCTで根管の確認
しながら再根管充填を行った症例。